

Symposium Biotronik:

« Que faire quand.....

rien ne passe sauf le guide dans une lésion très (très,
très) serrée »

Dr E. Bressollette, Nantes

Plan

- Introduction: rappels & précisions
- Cas clinique
- Focus sur le matériel utilisé
- Proposition d'organigramme décisionnel
- Conclusion: un message à emporter

Introduction: mise en situation

Le décor:

- une lésion par définition complexe («rien ne passe »)

Le scénario:

- traiter la lésion sans complication

Votre rôle:

- Planifier les étapes de l'escalade de la difficulté de l'angioplastie
- Evaluer le rapport bénéfice risque à chaque étape pour s'arrêter si besoin

Introduction (2): précisions

« rien ne passe »

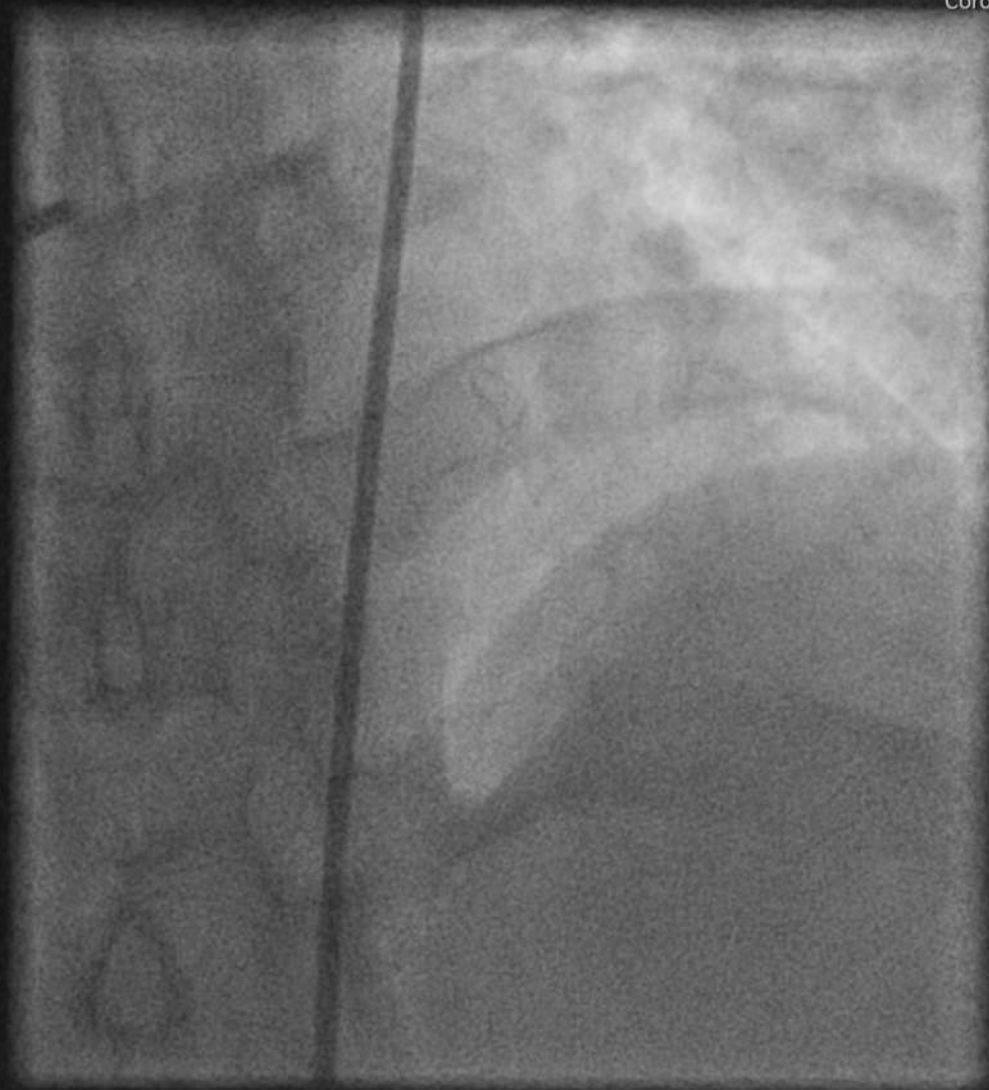
- Ni ballon
- Ni microcatheter (rota à priori exclu)
- Bon support (voie d'abord, guiding, extension...)

Cas clinique: Mr A, 46 ans

- Tabagisme 30 PA, asymptomatique
- Visite cardio pour certificat d'aptitude au tennis de table
- ECG: Q inférieur
- Echo: séquelle IDM inférieur, hypokinésie antero septale, FE 40%
- Coro: occlusion Cd, occlusion IVA
- IRM: séquelle inférieure, viabilité antérieure
- Projet: tentative de désobstruction IVA si échec mono pontage
- J-CTO score: 1

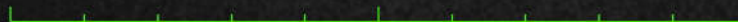Taille de l'image : 512 x 512
NF : 127 LF : 255

0201271306 (46a , 46a)
Not Known
Coro 7.5 Scopie 7.50



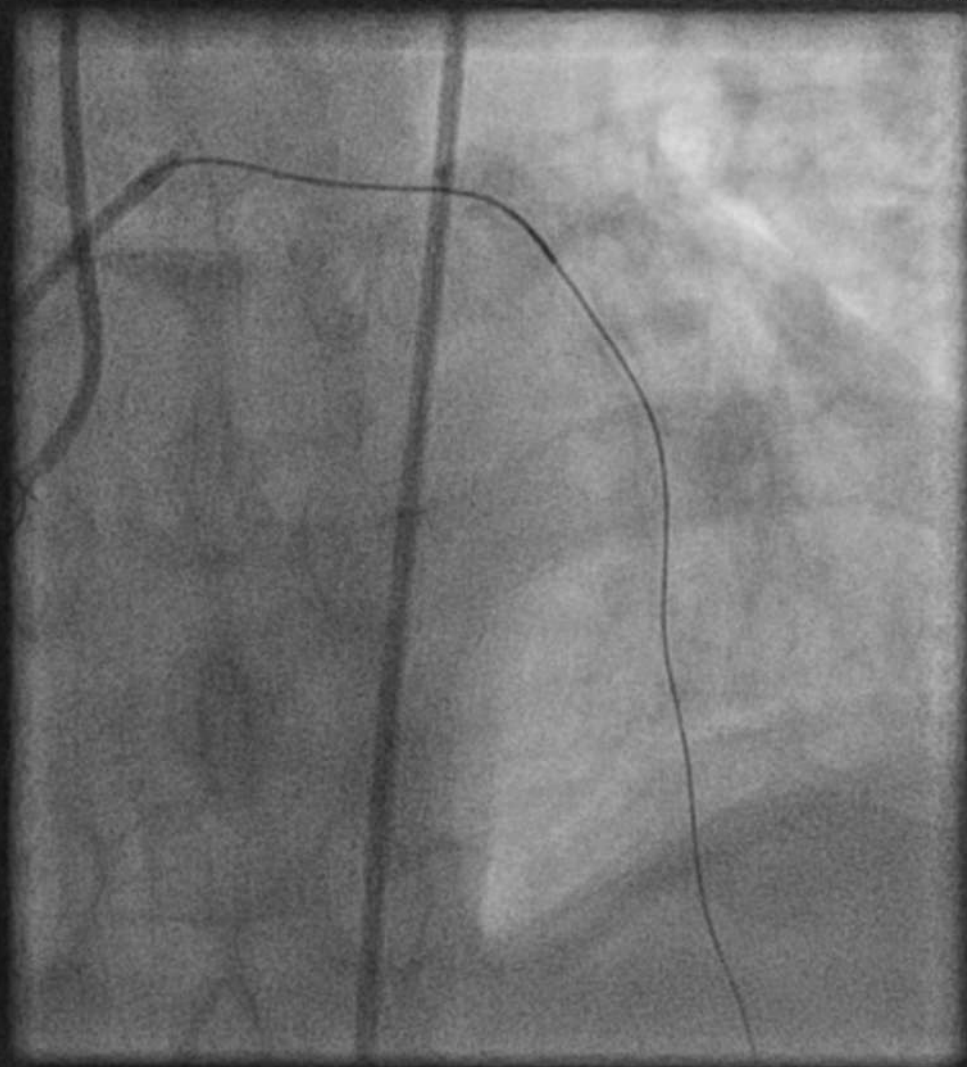
Zoom : 334%
Im : 1/46 Series: 2
Non compressé

08/01/2021 09:20:13
45 min, 57 sec
Made In OsiriX



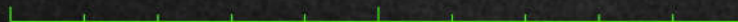Taille de l'image : 512 x 512
NF : 127 LF : 255

0201271306 (46a , 46a)
Not Known
Coro 7.5 Scopie 7.50



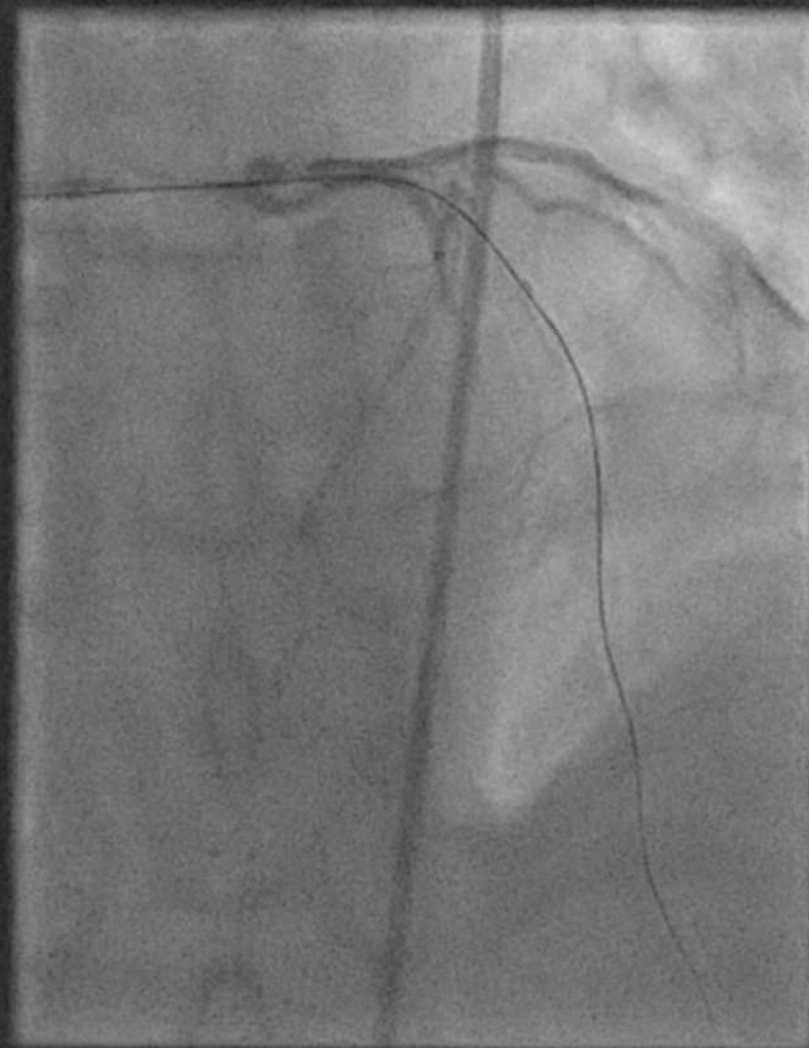
Zoom : 334%
Im : 1/25 Series: 7
Non compressé

08/01/2021 09:36:32
45 min, 57 sec
Made In OsiriX



Taille de l'image : 512 x 512
NF : 127 LF : 255

0201271306 (46a , 46a)
Not Known
Cardiaque 15 I-S

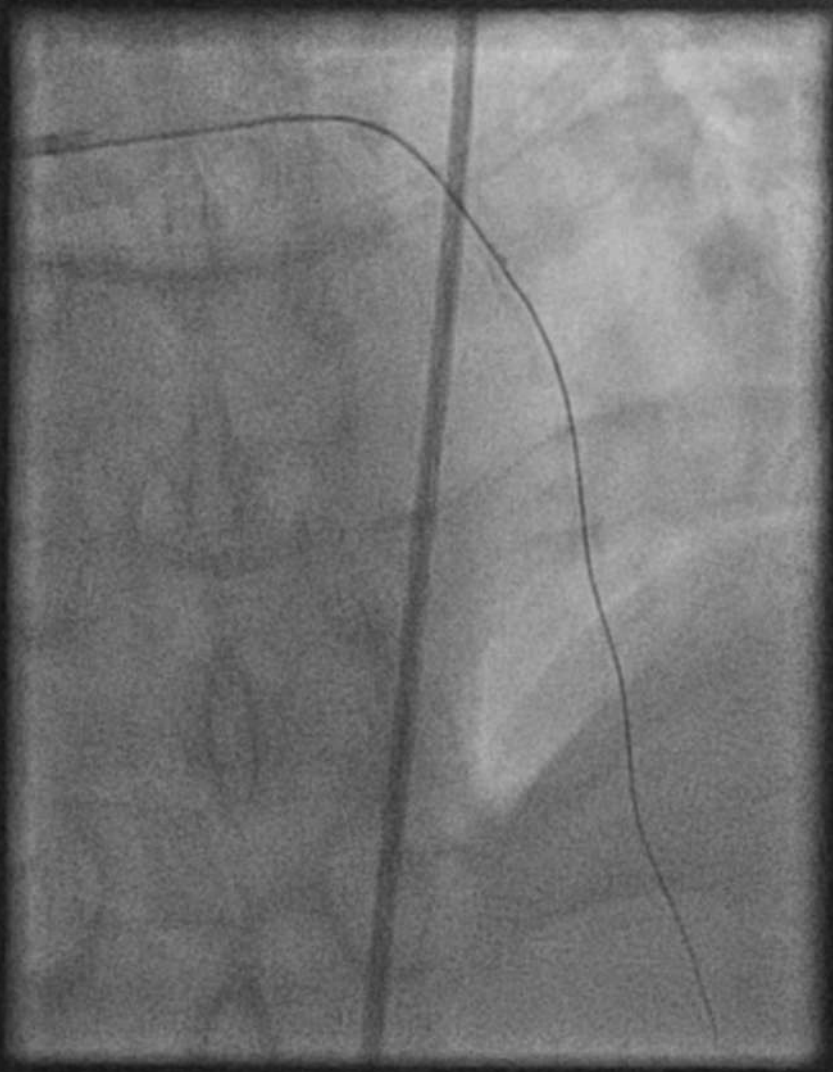


Zoom : 334%
Im : 1/150 Series: 9
Non compressé

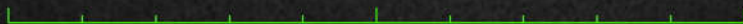08/01/2021 09:41:36
45 min, 57 sec
Made In OsiriX

Taille de l'image : 512 x 512
NF : 127 LF : 255

0201271306 (46a , 46a)
Not Known
Cardiaque 15 I-S



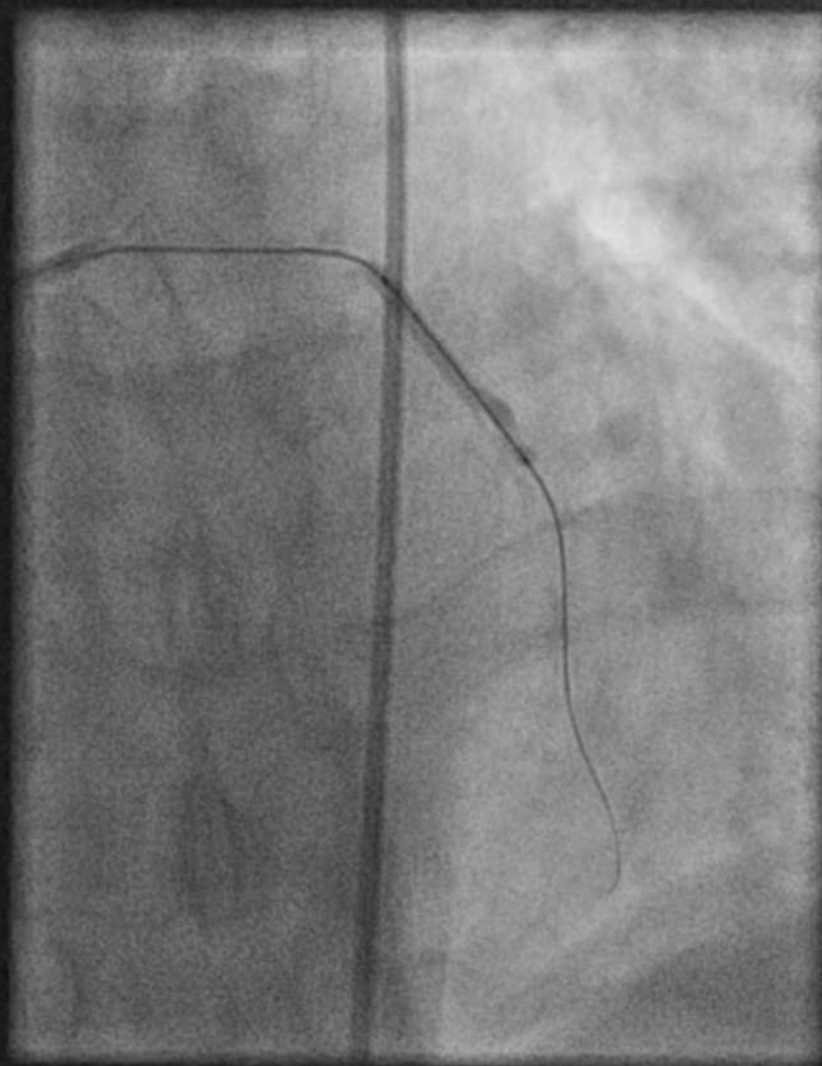
Zoom : 334%
Im : 1/10 Series: 11
Non compressé



08/01/2021 09:43:12
45 min, 57 sec
Made In OsiriX

Taille de l'image : 512 x 512
NF : 127 LF : 255

0201271306 (46a , 46a)
Not Known
Coro 7.5 Scopie 7.50

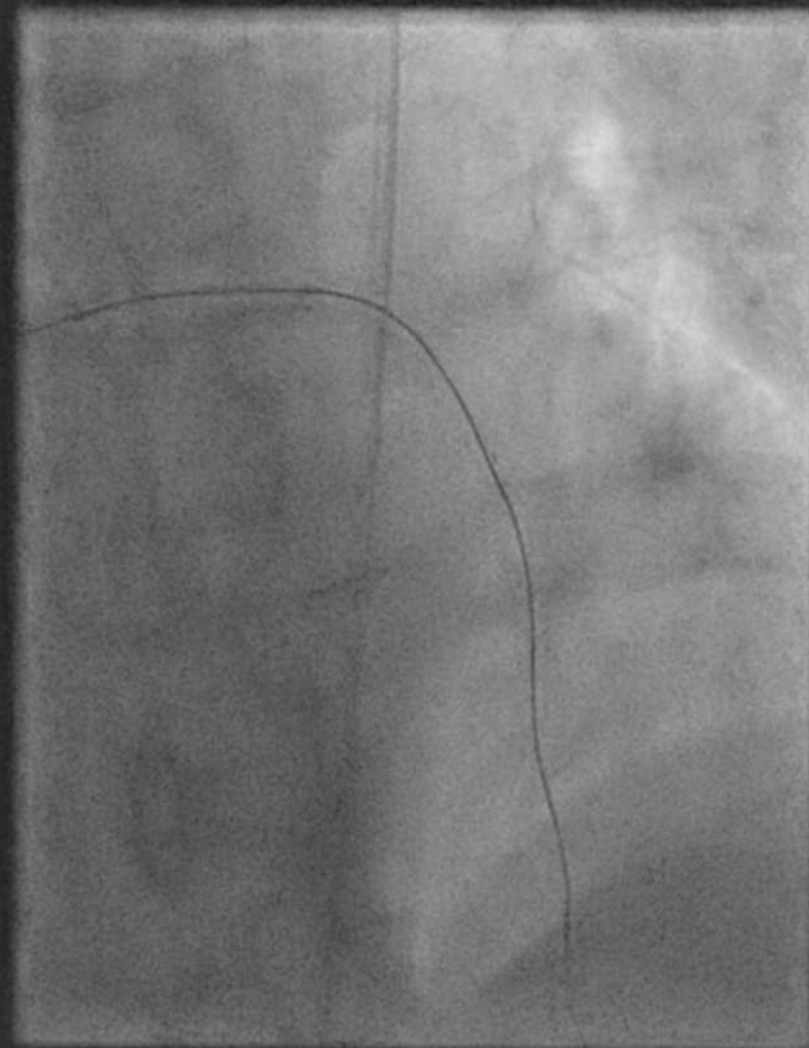


Zoom : 334%
Im : 1/3 Series: 13
Non compressé

08/01/2021 09:46:15
45 min, 57 sec
Made In OsiriX

Taille de l'image : 512 x 512
NF : 127 LF : 255

0201271306 (46a , 46a)
Not Known
Coro 7.5 Scopie 7.50

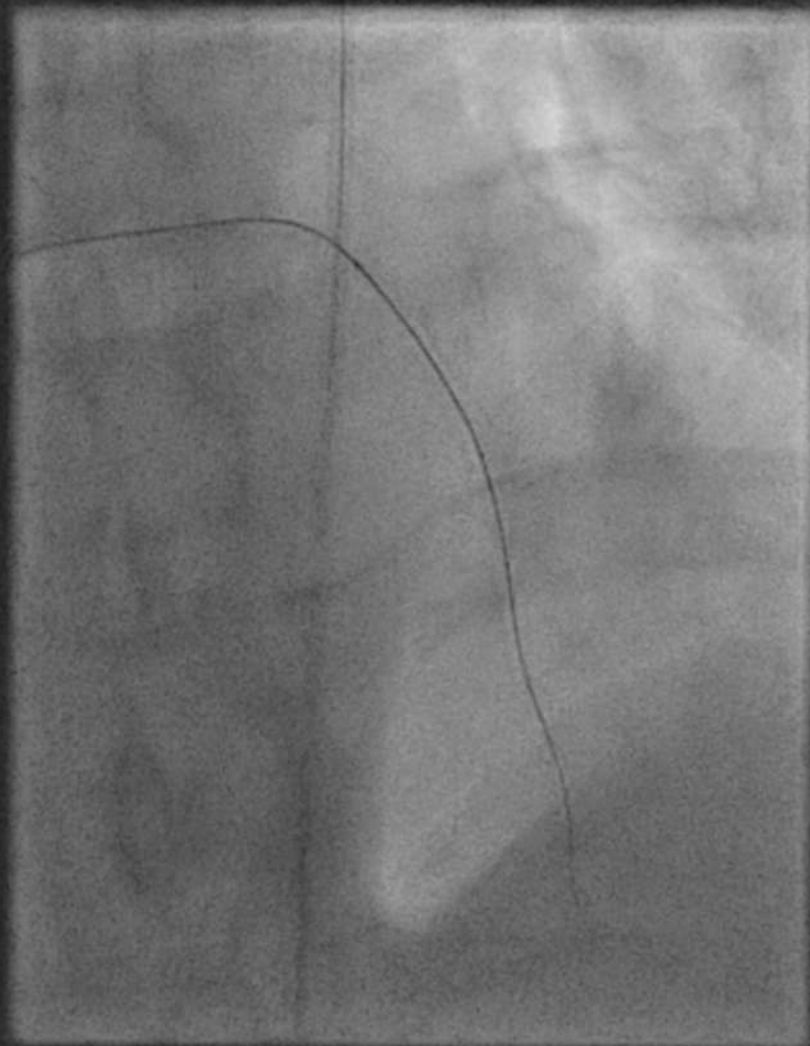


Zoom : 334%
Im : 1/75 Series: 16
Non compressé

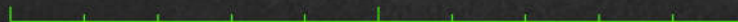08/01/2021 09:48:07
45 min, 57 sec
Made In OsiriX

Taille de l'image : 512 x 512
NF : 127 LF : 255

0201271306 (46a , 46a)
Not Known
Coro 7.5 Scopie 7.50



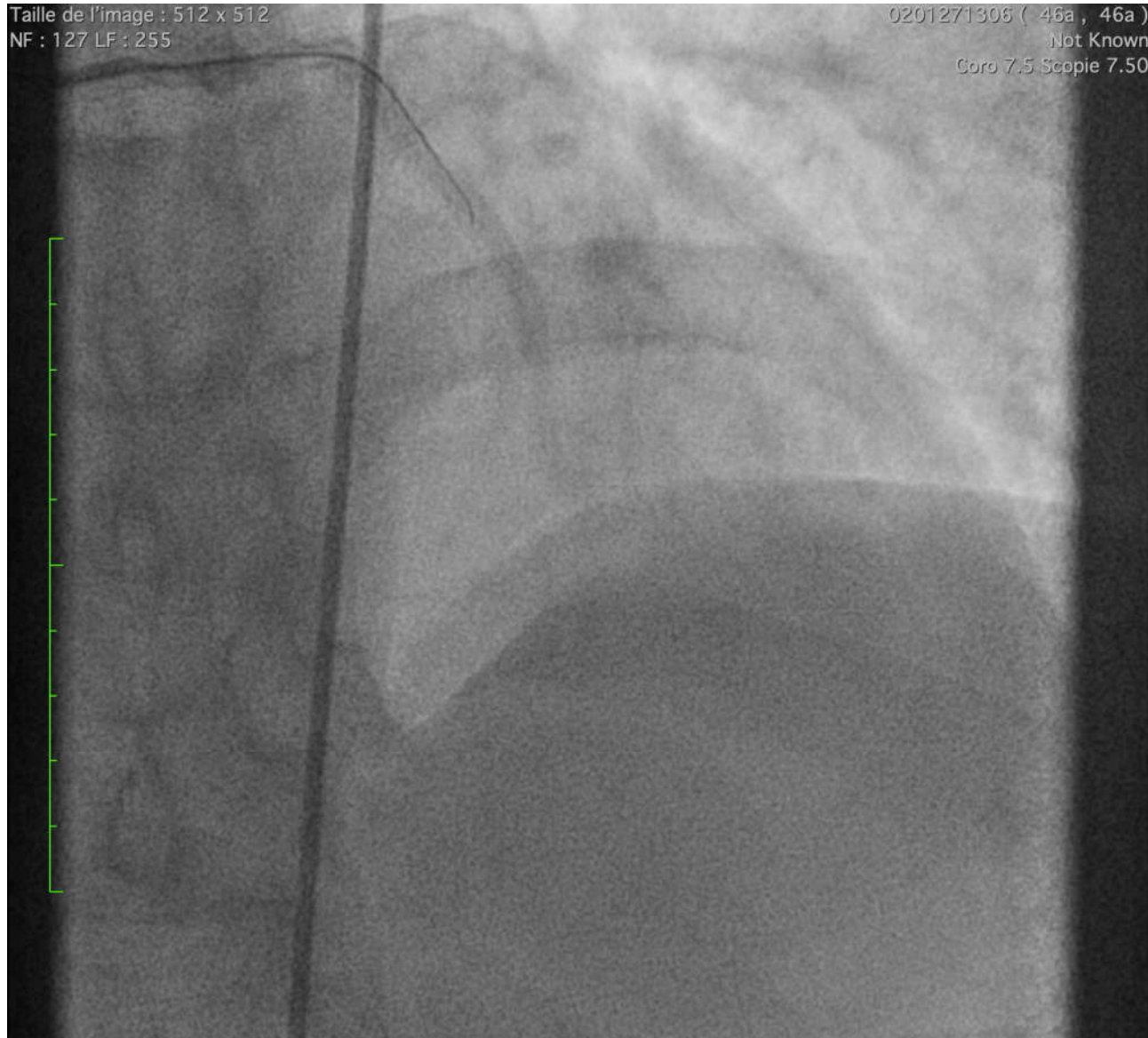
Zoom : 334%
Im : 1/75 Series: 19
Non compressé



08/01/2021 09:51:49
45 min, 57 sec
Made In OsiriX

Taille de l'image : 512 x 512
NF : 127 LF : 255

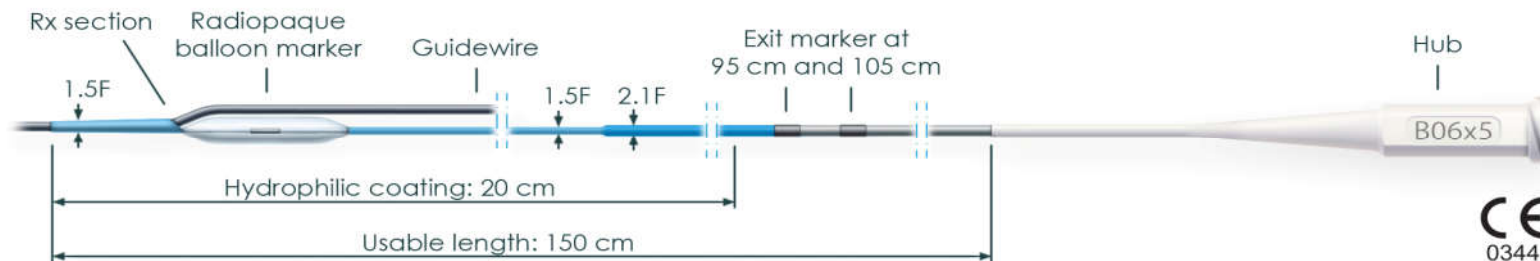
0201271306 (46a , 46a)
.Not Known
Coro 7.5 Scopie 7.50



Zoom : 334%
Im : 1/38 Series: 24
Non compressé

08/01/2021 09:56:59
45 min, 57 sec
Made In OsiriX

Focus sur les scoring ballons



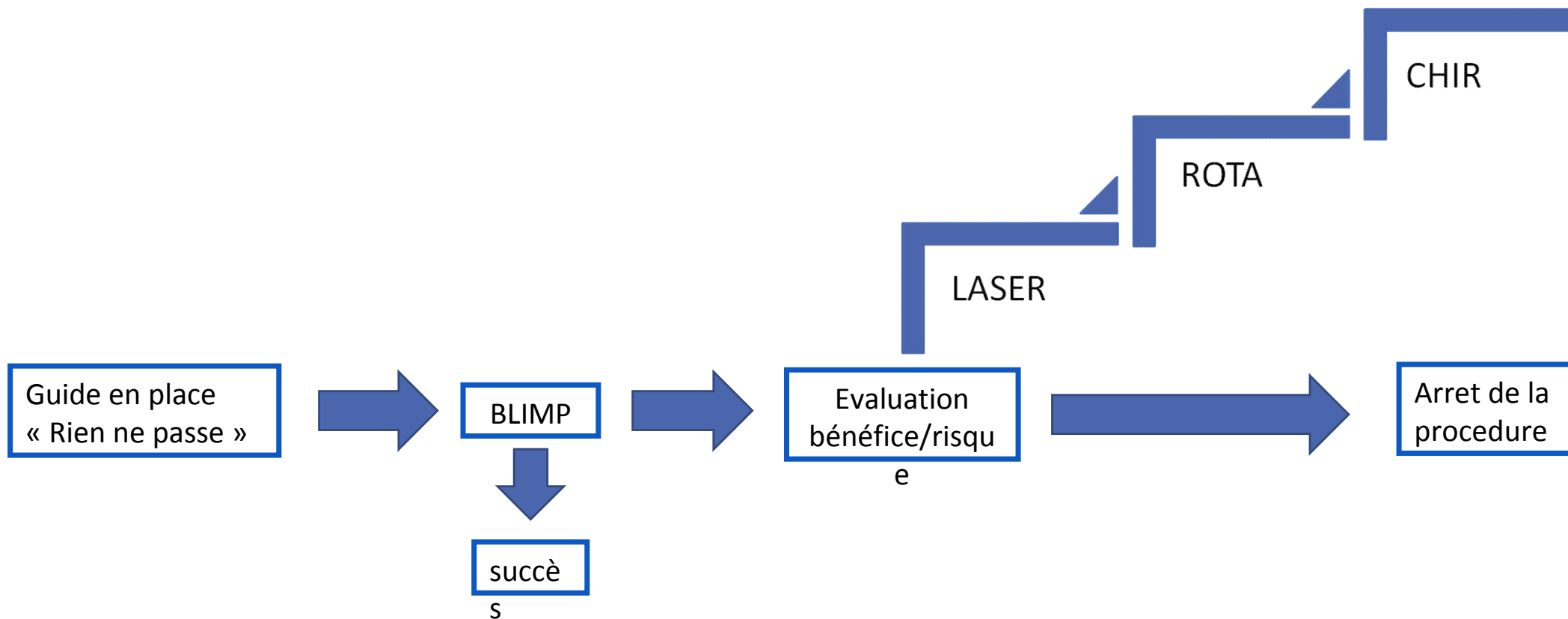
Le blimp:

- un mini (5mm de long, 0.6 mm de diametre) Scoring balloon Haute pression (25-30 atm)

Indications des scoring balloons:

- Lésions résistantes:
 - Effet « cutting like » avec meilleur profil
- En complément d'un ballon actif
 - Angioplasties sans stent
 - Restenoses intra stent

Organigramme décisionnel



Conclusion: message à emporter

Un petit scoring balloon peut éviter de s'engager dans l'escalade de la revascularisation (temps, cout, complications)