



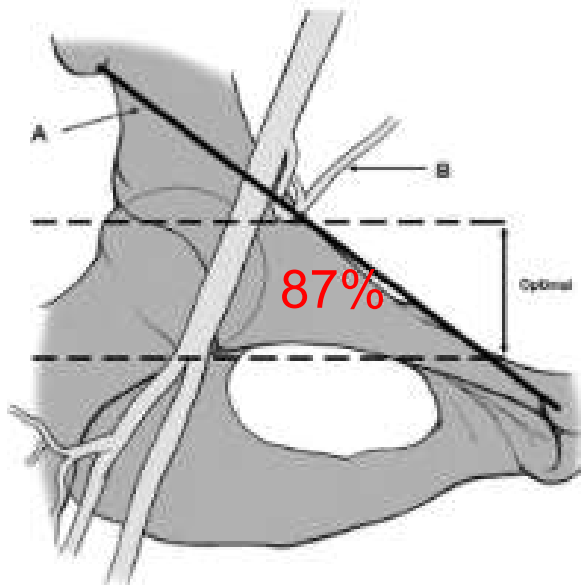
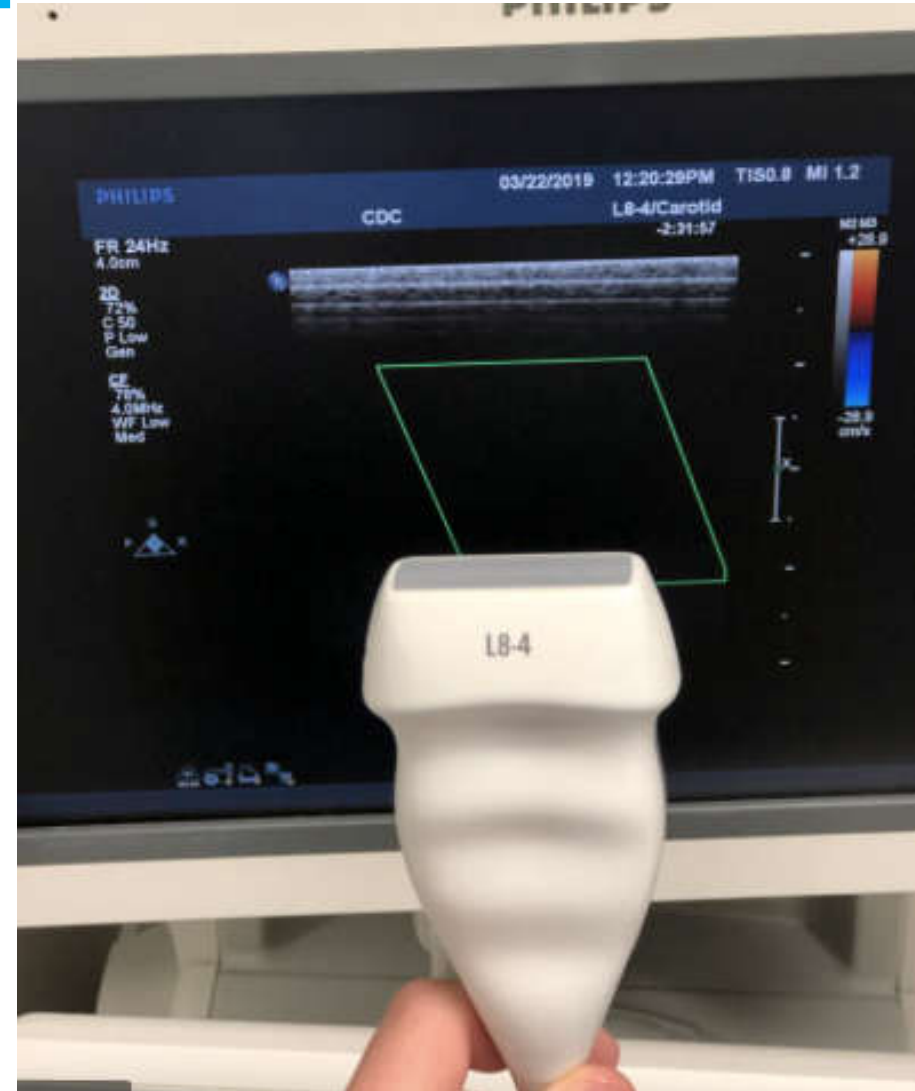
INSTITUT  
CARDIOVASCULAIRE  
PARIS  
SUD



# Echovasculaire en salle

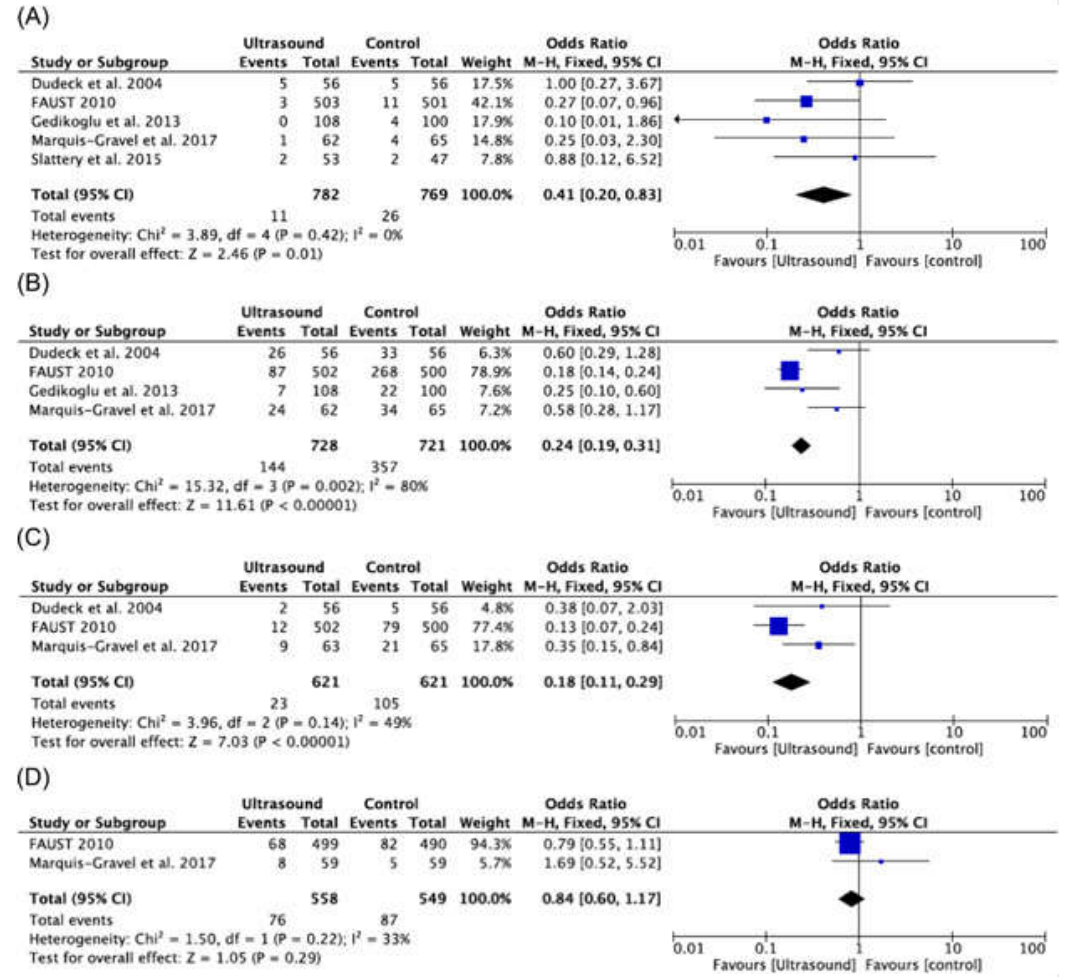
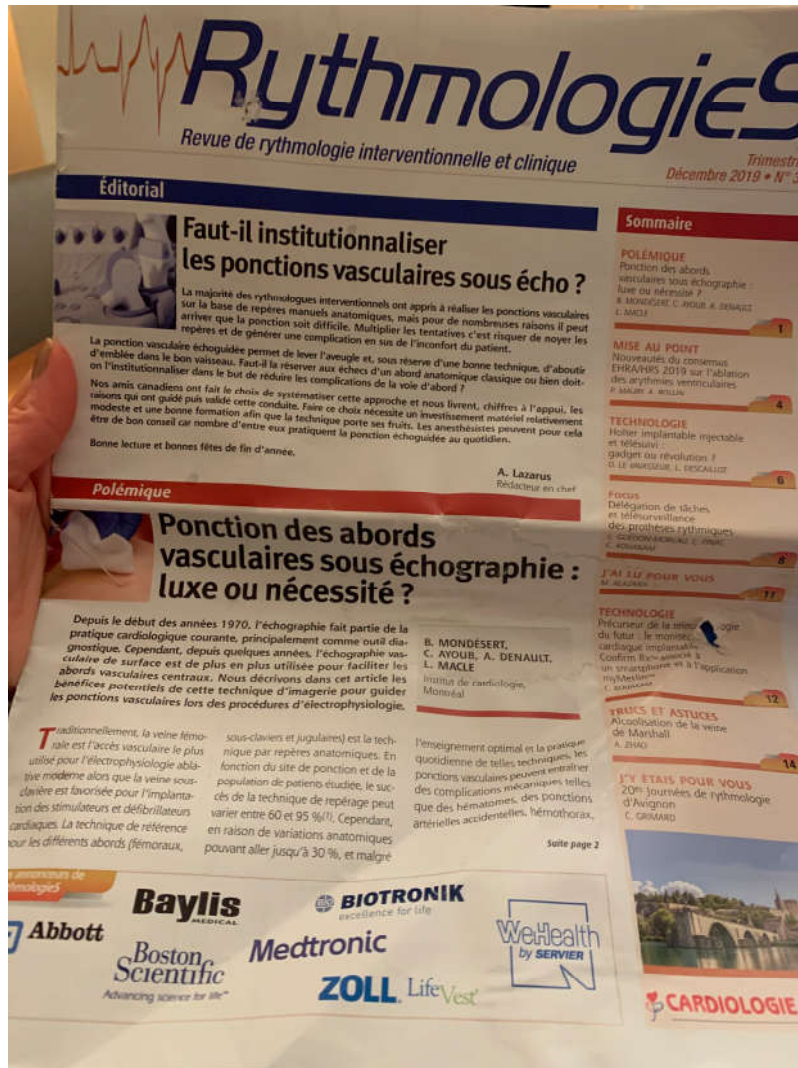Antoinette Neylon  
ICPS Massy

# Pourquoi ?



Pitta et Al, CCI 2016

# C'est pour les Rythmos....



Marquis-Gravel et al. US guidance v anatomical landmark approach for FA access in Coronary Angiography – J Int Cardiol 2018

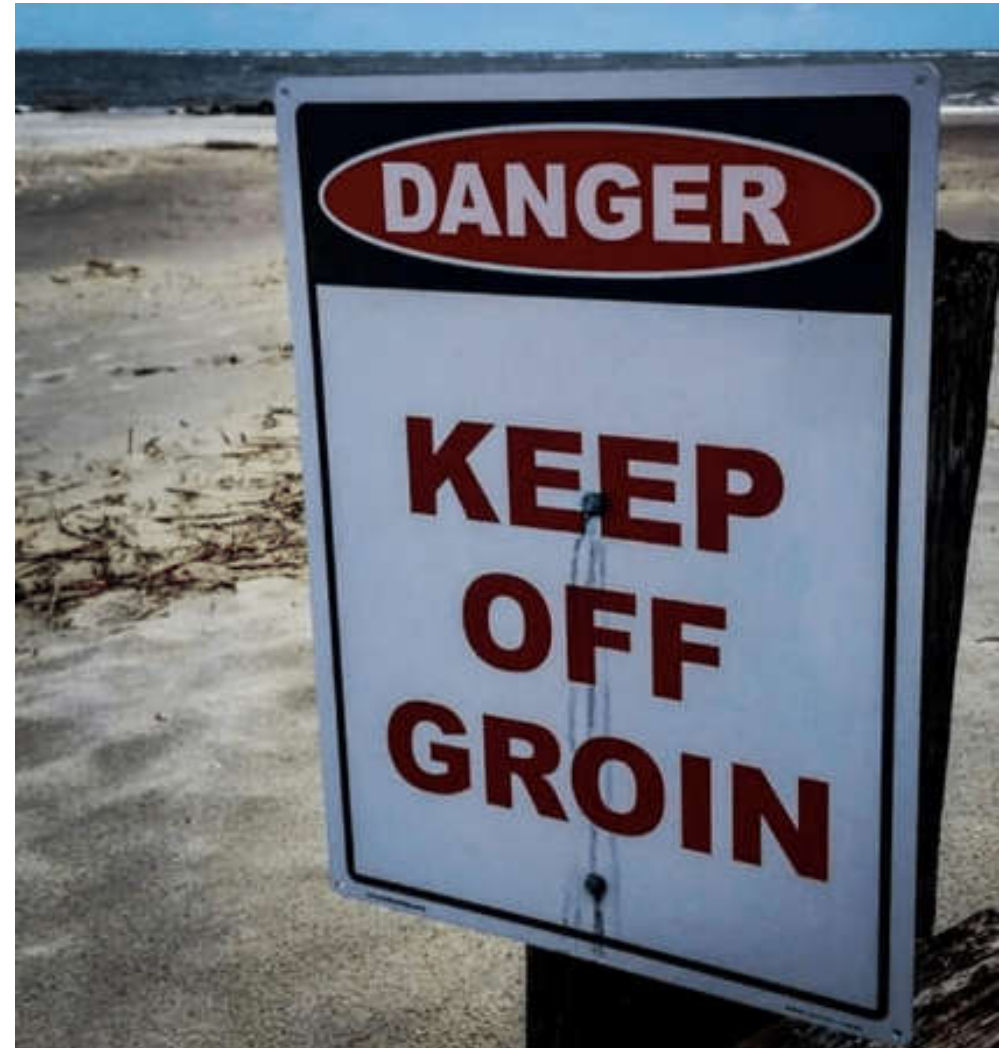

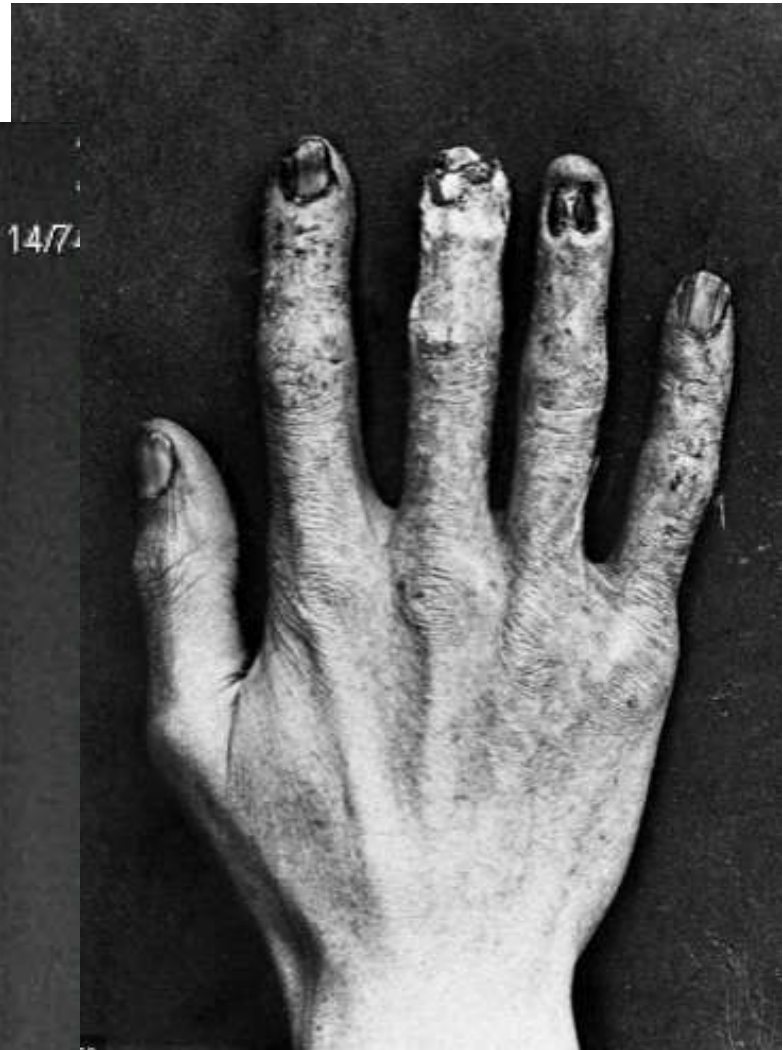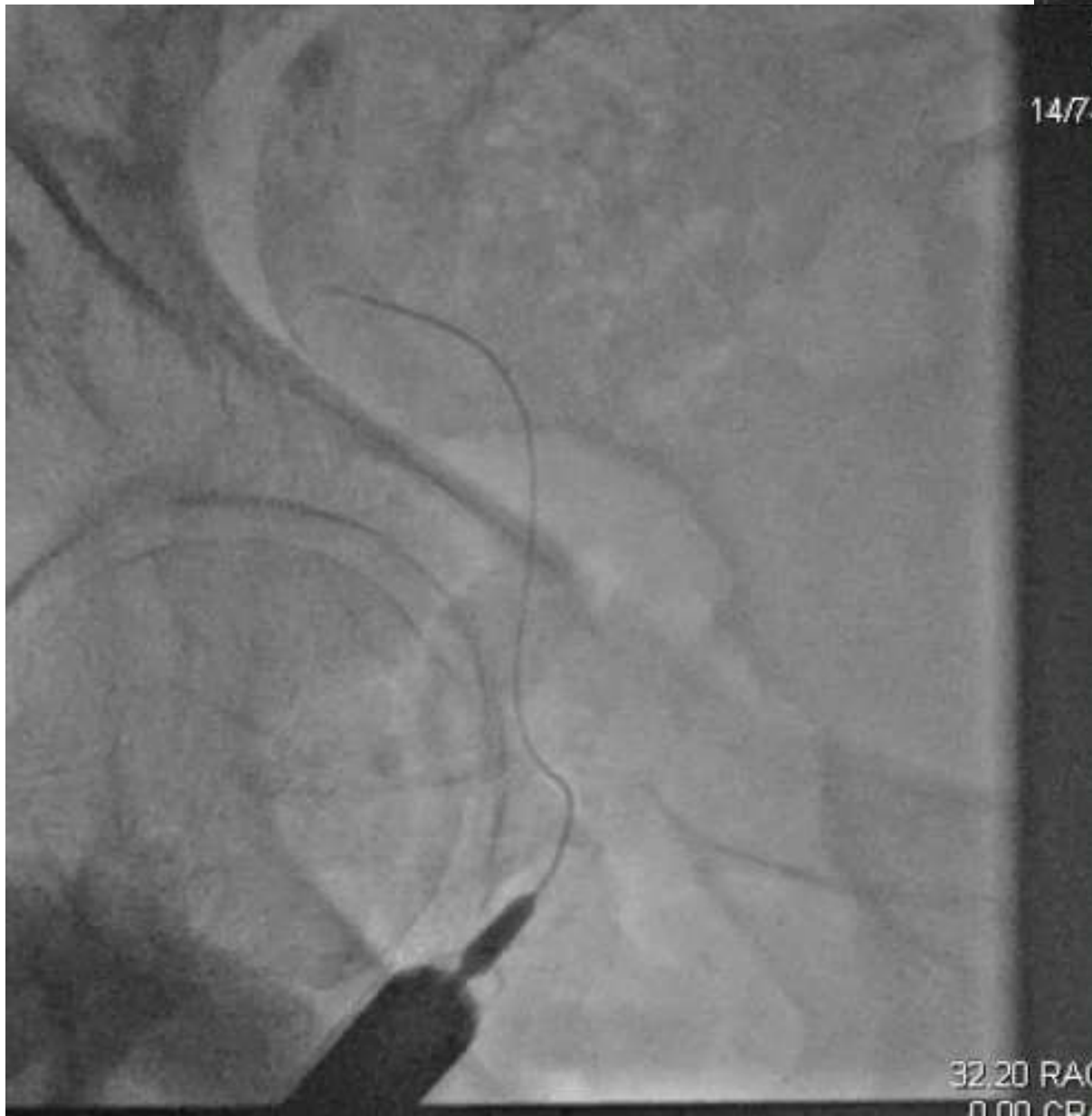++++ Voie Radiale

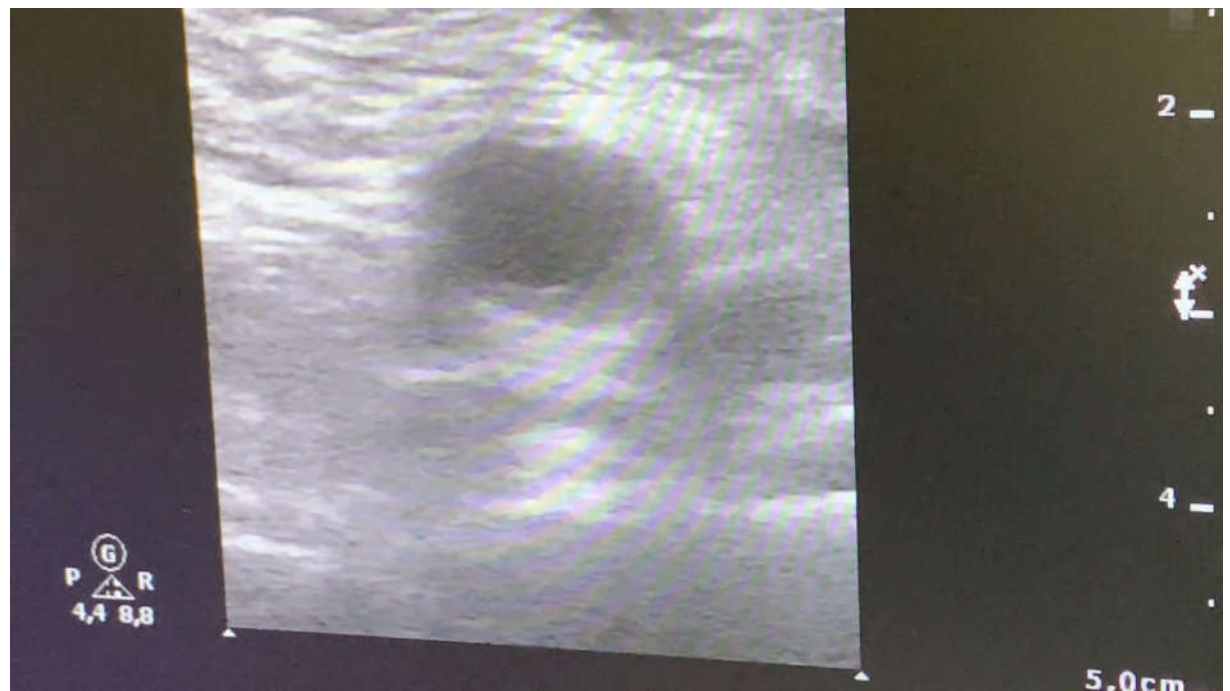
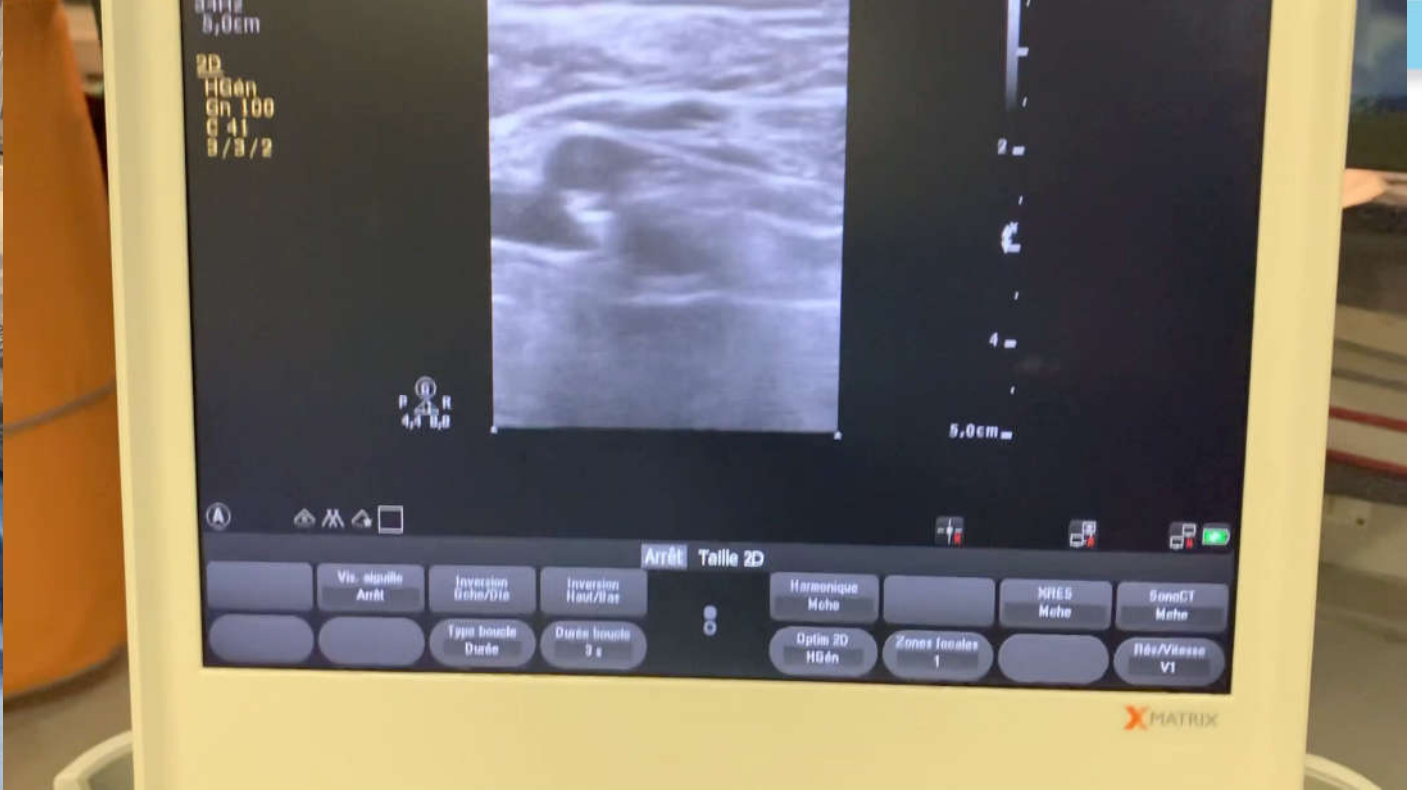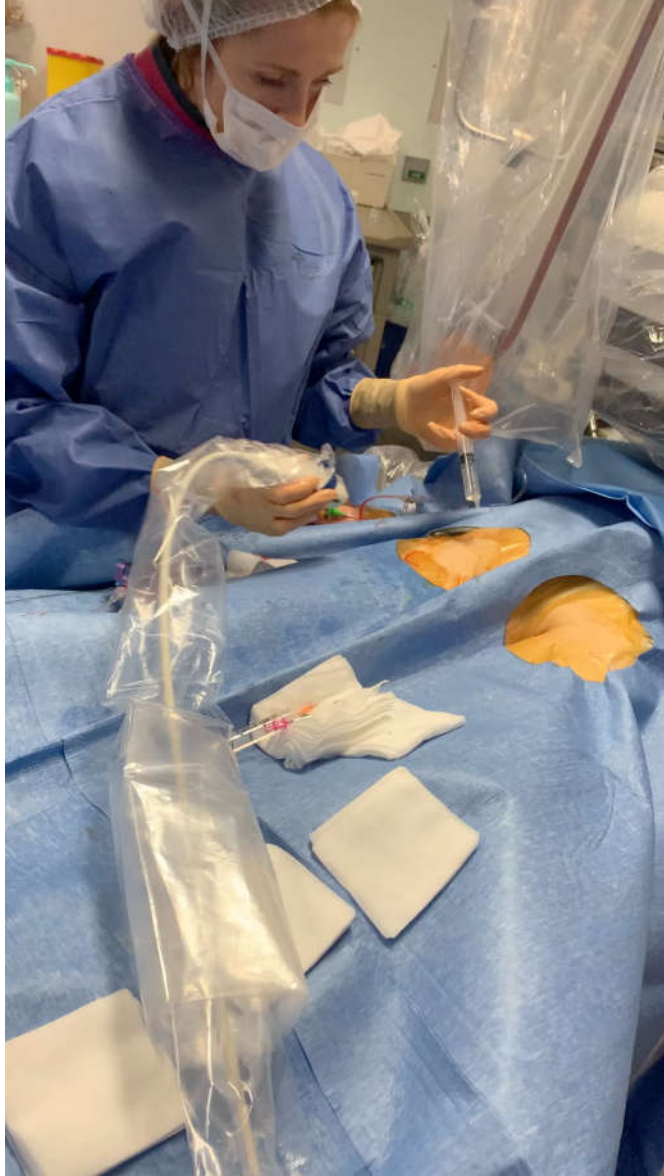Moins d'expérience en ponction  
fémorale

Cardiologie structurelle - > 12Fr

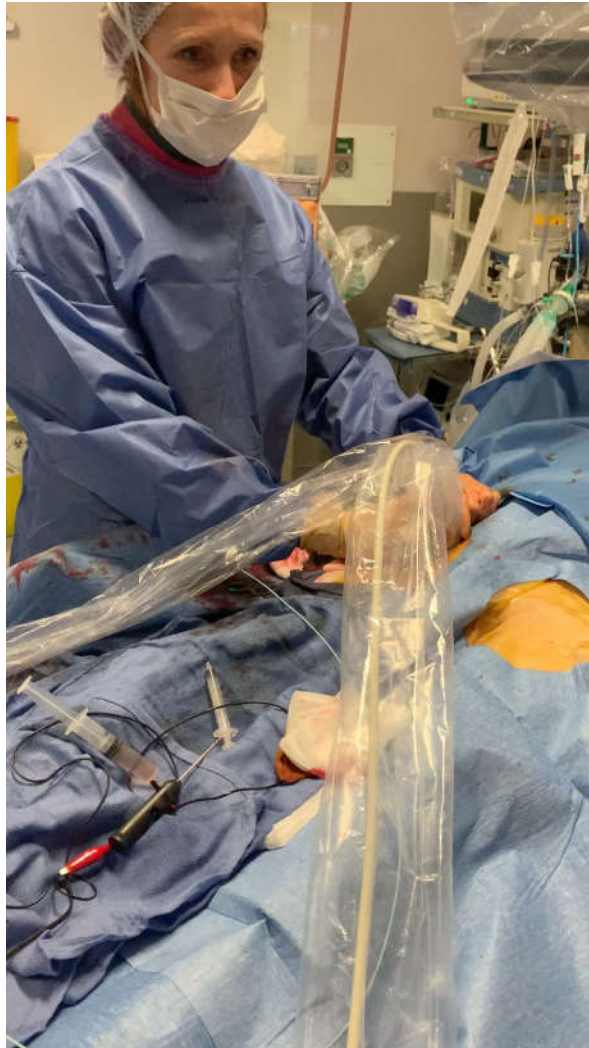L'anatomie complexe du patient  
Obésité ++











Préciser

point de ponction  
anesthésie locale  
calcifications

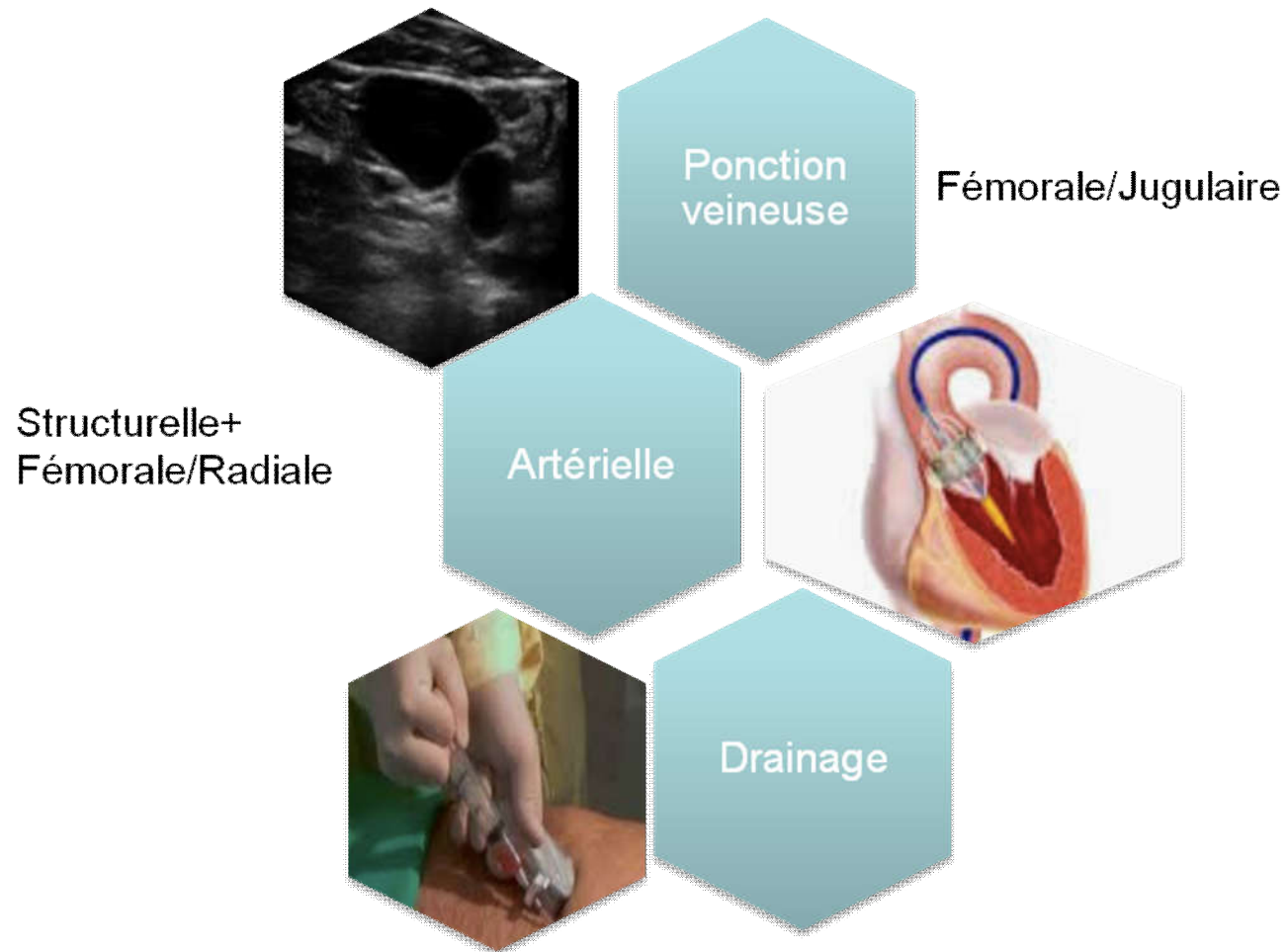
Réduction

événements hémorragiques  
nombre de tentatives

Controler système de fermeture



Rayons  
PdC





- Courbe d'apressentissage courte
- Faites confiance à l'echo
- Ce n'est plus un lux ..... C'est nécessaire